Jubileuszowa Konferencja Naukowo-Szkoleniowa
„65 lat uniwersyteckiej stomatologii zachowawczej i ortodoncji - razem w jednym kierunku”

Tomografia stożkowa w endodoncji - rekomendacje Amerykańskiego Towarzystwa Endodontów 2015/2016

Kacper Nijakowski, Anna Surdacka

Klinika Stomatologii Zachowawczej i Endodoncji, Uniwersytet Medyczny w Poznaniu

Historia tomografii stożkowej

- 28 grudnia 1895 roku **Wilhelm Roentgen** ogłasza istnienie promieni X, za co w 1901 roku zostaje uhonorowany Nagrodą Nobla w dziedzinie fizyki
- W styczniu 1896 roku **Otto Walkhoff** z Brunszwiku wykonał pierwsze zdjęcie rentgenowskie obrazujące korony swoich zębów trzonowych po 25-minutowej ekspozycji
- Na początku XX wieku profesor **Antoni Cieszyński** publikuje zasadę izometrii stosowaną przy wykonywaniu zdjęć wewnątrzustnych i opracowuje pierwszy na świecie atlas radiologii stomatologicznej

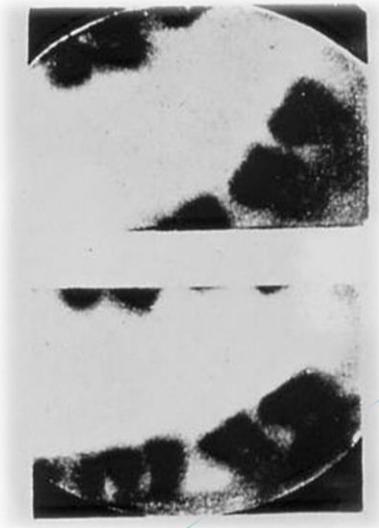

- 1 października 1971 roku w szpitalu w Wimbledonie po raz pierwszy przeprowadzono badanie głowy pacjenta za pomocą tomografii komputerowej
- W 1979 roku nagrodę Nobla w dziedzinie medycyny otrzymują **Allan M. Cormack i Sir Godfrey N. Hounsfield** za równoległe działania dla rozwoju tej techniki
- 1 lipca 1994 roku **Giordano Ronca i Daniele Godi** przeprowadzili pierwsze badanie tomografii stożkowej na antropomorficznym modelu czaszki, wykorzystując prototyp NewTom9000, za co w październiku 2013 roku cały zespół został nagrodzony na Festiwalu Nauki w Genui

Właściwości tomografii stożkowej

- Wiązka promieniowania rtg o kształcie stożka bądź ostrosłupa
- Rozdzielczość przestrzenna od 90 do 400 μm
- Podstawowym elementem obrazu trójwymiarowe woksele
- Im mniejszy woksel, tym większa rozdzielczość i dokładniejsze obrazowanie
- Jedynie pojedynczy lub nawet niepełny obrót lampy i płaskiego detektora wokół głowy pacjenta, a średni czas skanowania kilkanaście sekund
- Efektywna dawka promieniowania kilkanaście razy mniejsza od klasycznej tomografii komputerowej
- Wykonywanie licznych rekonstrukcji, jak np. rekonstrukcje objętościowe czy też pseudopantomograficzne

- Pole obrazowania (wolumen, FOV) determinowane wielkością skanowanego obszaru i o kształcie walca
- 3 typy CBCT o małym (obejmującym grupę zębów na odcinku do ok. 5 cm), średnim (zawierającym pełne obszary uzębienia szczęki i żuchwy) i dużym FOV (rejestrującym cały obszar twarzoczaszki wraz ze stawami skroniowo-żuchwowymi czy zatokami obocznymi nosa)
- Do zobrazowania zmian okołowierzchołkowych w zupełności wystarczające CBCT o małym polu obrazowania i rozdzielczości rzędu 200 μm, a w przypadku złamań pionowych korzeni poniżej 200 μm
- Zgodnie z zasadą ALARA wynikającą z ochrony radiologicznej pacjentów zalecane stosowanie możliwie najwęższego pola obrazowania, najmniejszych rozmiarów wokseli, najniższego natężenia i najkrótszego czasu ekspozycji

Rekomendacje stosowania CBCT w endodoncji według Amerykańskiego Towarzystwa Endodontów i Amerykańskiej Akademii Radiologii Stomatologicznej i Szczękowo-Twarzowej

Diagnoza

- 1. Zdjęcia wewnątrzustne powinny być uważane za metodę obrazowania z wyboru do oceny pacjenta endodontycznego
- 2. CBCT powinno być uważane za metodę obrazowania z wyboru w diagnostyce **pacjentów z niepożądanymi lub niespecyficznymi oznakami i objawami** związanymi z zębami nieleczonymi lub wcześniej leczonymi endodontycznie

Pierwotne leczenie

- 3. CBCT powinno być uważane za metodę obrazowania z wyboru dla pierwotnego leczenia zębów **potencjalnie posiadających dodatkowe kanały bądź podejrzewanych o złożoną morfologię**, jak zęby przednie żuchwy czy boczne szczęki i żuchwy, **oraz morfologicznych nieprawidłowości zębowych**
- 4. Jeśli CBCT nie zostało wykonane przedzabiegowo, powinno być uważane podczas leczenia za metodę obrazowania z wyboru do identyfikacji i lokalizacji **zobliterowanych kanałów**
- 5. Zdjęcia wewnątrzustne powinny być uważane za metodę obrazowania z wyboru bezpośrednio po zakończeniu leczenia

- Pitcher i wsp. - propozycja radiologicznego drzewa decyzyjnego zakwalifikowania zmiany jako torbieli na podstawie badań tomografii stożkowej pacjentów sprzed zabiegu resekcji wierzchołka korzenia
- Radiologiczne kryteria, takie jak zaokrąglony kształt, centralne przejaśnienie radiologiczne, przemieszczenie korzeni i perforacja korowej blaszki zbitej, istotnie statystycznie częstsze w przypadku obecności torbieli (potwierdzonej histopatologicznie)
- W torbielach średnio trzykrotnie większe rozmiary i trzykrotnie mniejsza gęstość
- Wysoka czułość wynosząca 90,8% i dokładność 77,6%

- Pitcher B et al. Binary Decision Trees for Preoperative Periapical Cyst Screening Using Cone-beam Computed Tomography. J Endod. 43(3), 383-388, 2017.

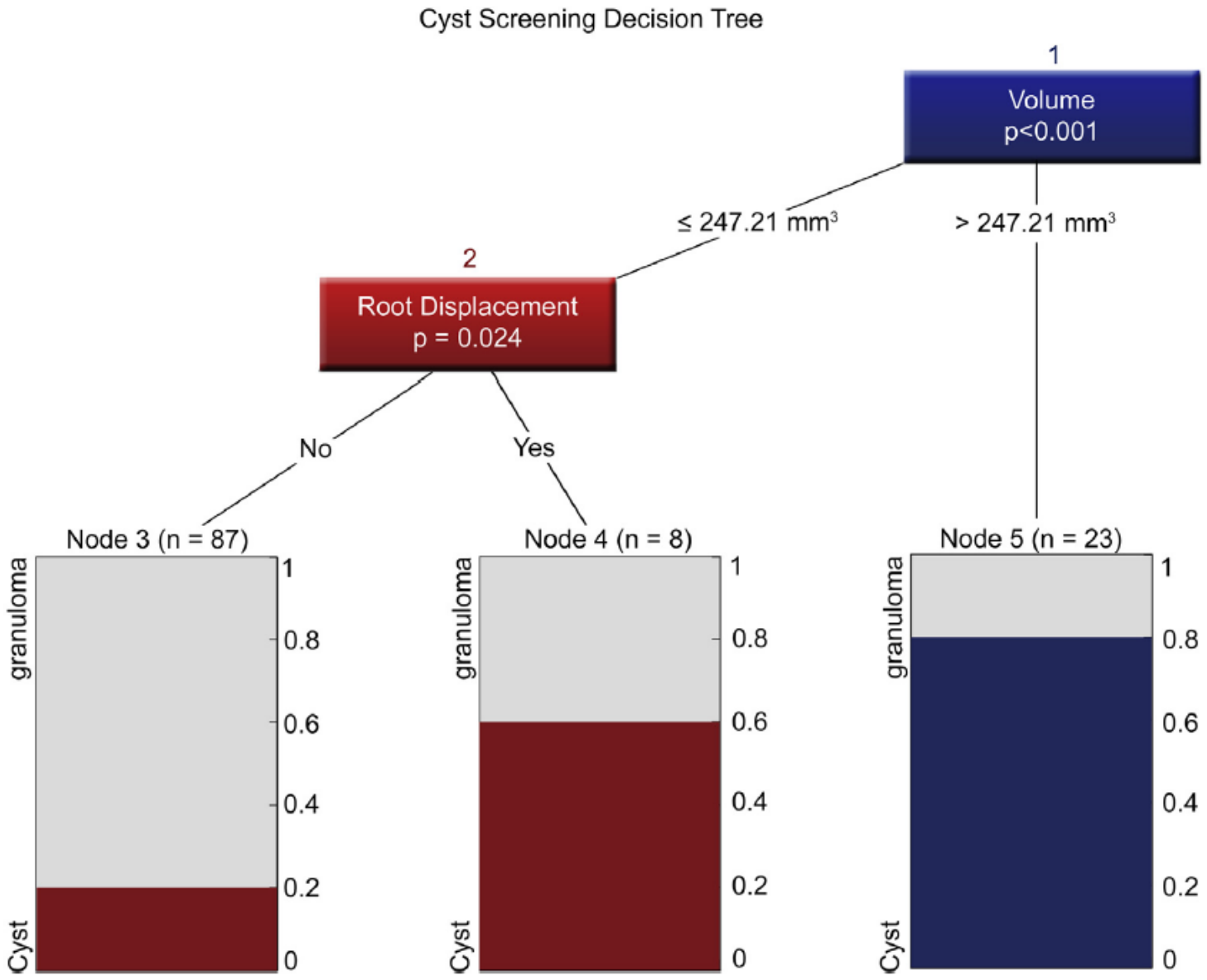
Cyst Screening Decision Tree
1
Volume
p<0.001
≤ 247.21 mm³
> 247.21 mm³
2
Root Displacement
p = 0.024
No
Yes
Node 3 (n = 87)
Node 4 (n = 8)
Node 5 (n = 23)
granuloma
Cyst
1
0.8
0.6
0.4
0.2
0

- Capar i wsp. - badanie w warunkach *in vivo*
- Na podstawie CBCT zęby wgłobione wykryte u 10,7% pacjentów, bez predylekcji do płci i wieku
- Najczęściej spotykanym typem typ I (65,9%), następnie II (29,5%) i III (4,6%)
- Dla porównania na zdjęciach pantomograficznych rozpoznano u jedynie 3% badanych
- Sugerowany związek pomiędzy obustronnym występowaniem zębów wgłobionych a obecnością innych anomalii zębowych w jamie ustnej, takich jak taurodontyzm czy zęby bliźniacze

- Capar ID et al. A retrospective comparative study of cone-beam computed tomography versus rendered panoramic images in identifying the presence, types, and characteristics of dens invaginatus in a Turkish population. J Endod. 41(4), 473-478, 2015.

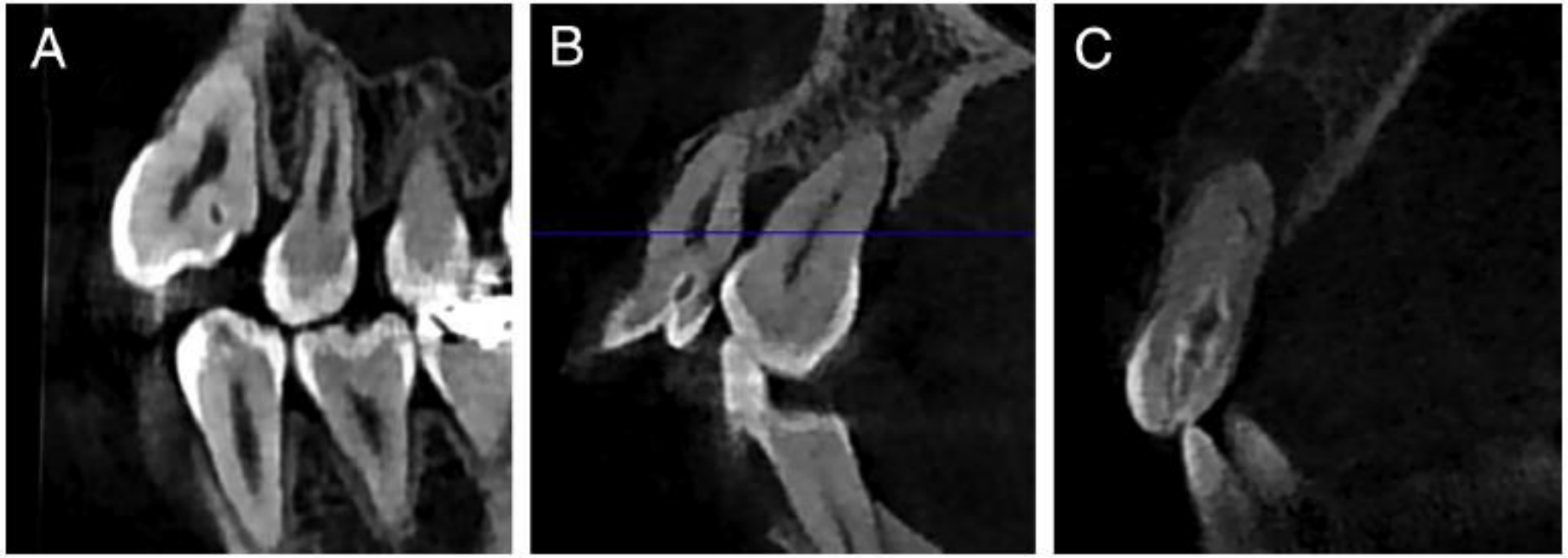
A
B
C

Niechirurgiczne powtórne leczenie

- 6. CBCT powinno być uważane za metodę obrazowania z wyboru, jeśli badanie kliniczne i dwuwymiarowa radiografia wewnątrzustna nie pozwalają jednoznacznie stwierdzić **złamań pionowych korzenia**
- 7. CBCT powinno być uważane za metodę obrazowania z wyboru podczas oceny **niegojących się zmian** po wcześniejszym leczeniu endodontycznym celem określenia dalszego postępowania leczniczego – niechirurgicznego, chirurgicznego bądź ekstrakcji
- 8. CBCT powinno być uważane za metodę obrazowania z wyboru dla niechirurgicznego ponownego leczenia przy określeniu **powikłań leczenia endodontycznego**, takich jak przepchnięcie materiału wypełniającego poza wierzchołek korzenia, złamania narzędzi czy perforacje

- Edlund i wsp. - badanie w warunkach *in vivo*, CBCT z wokselem o rozmiarze 125 µm
- W wykrywaniu złamań pionowych korzeni dokładność 84%, czułość 88% i swoistość 75%, a tradycyjnych i cyfrowych zdjęć rentgenowskich czułość odpowiednio 38% i 48%
- Możliwe obniżenie czułości CBCT w przypadku materiału wypełniającego w kanale bądź wkładu korzeniowego będących ze względu na swoją wysoką gęstość powodem powstawania pasmowych artefaktów (przemiennie jasne i ciemne smugi)
- Korelacja pomiędzy objawami klinicznymi (tj. bolesność opukowa, kieszeń czy utrata kości) a obecnością złamania nieistotna statystycznie

- Edlund M, Nair MK, Nair UP. Detection of vertical root fractures by using cone-beam computed tomography: a clinical study. J Endod. 37(6), 768-772, 2011.
- Talwar S et al. Role of Cone-beam Computed Tomography in Diagnosis of Vertical Root Fractures: A Systematic Review and Meta-analysis. J Endod. 42(1), 12-24, 2016.

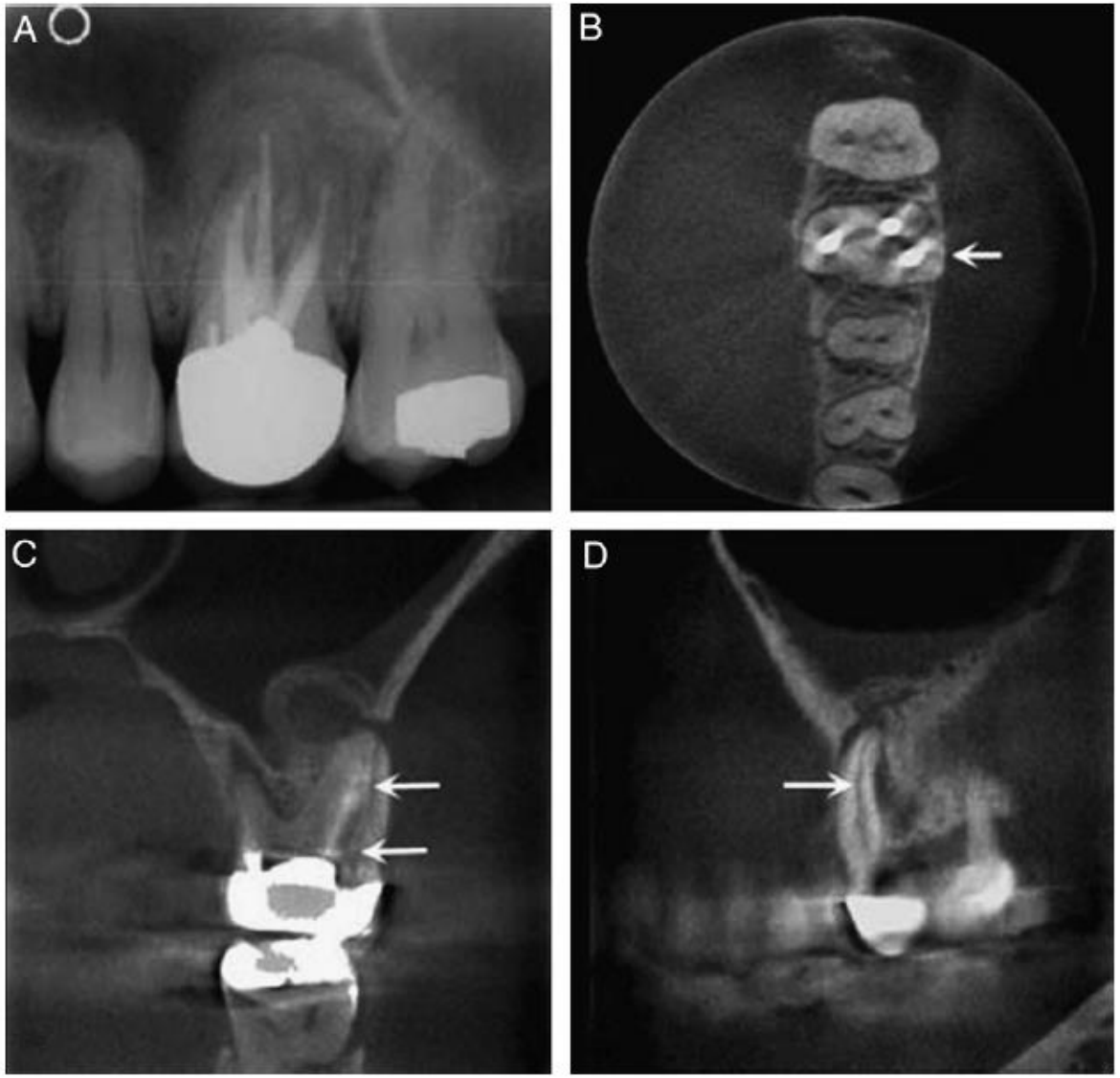

- Edlund M, Nair MK, Nair UP. Detection of vertical root fractures by using cone-beam computed tomography: a clinical study. J Endod. 37(6), 768-772, 2011.

- Ramos Brito i wsp. – badanie w warunkach *ex vivo*
- W przypadku braku materiału wypełniającego w kanale istotnie mniej skuteczne zdjęcia zębowe w jednej projekcji w porównaniu do trzech projekcji i CBCT – czułość odpowiednio wynosząca 0,783, 0,917 i 0,850
- Po wypełnieniu kanałów znacząco dokładniejszymi zdjęcia wewnątrzustne w jednej i trzech projekcjach względem tomografii stożkowej – czułości odpowiednio 0,658, 0,542 i 0,292
- Materiały o wysokiej gęstości przyczyną powstawania artefaktów obniżających wartość diagnostyczną CBCT

- Ramos Brito AC et al. Detection of Fractured Endodontic Instruments in Root Canals: Comparison between Different Digital Radiography Systems and Cone-beam Computed Tomography. J Endod. 43(4), 544-549, 2017.

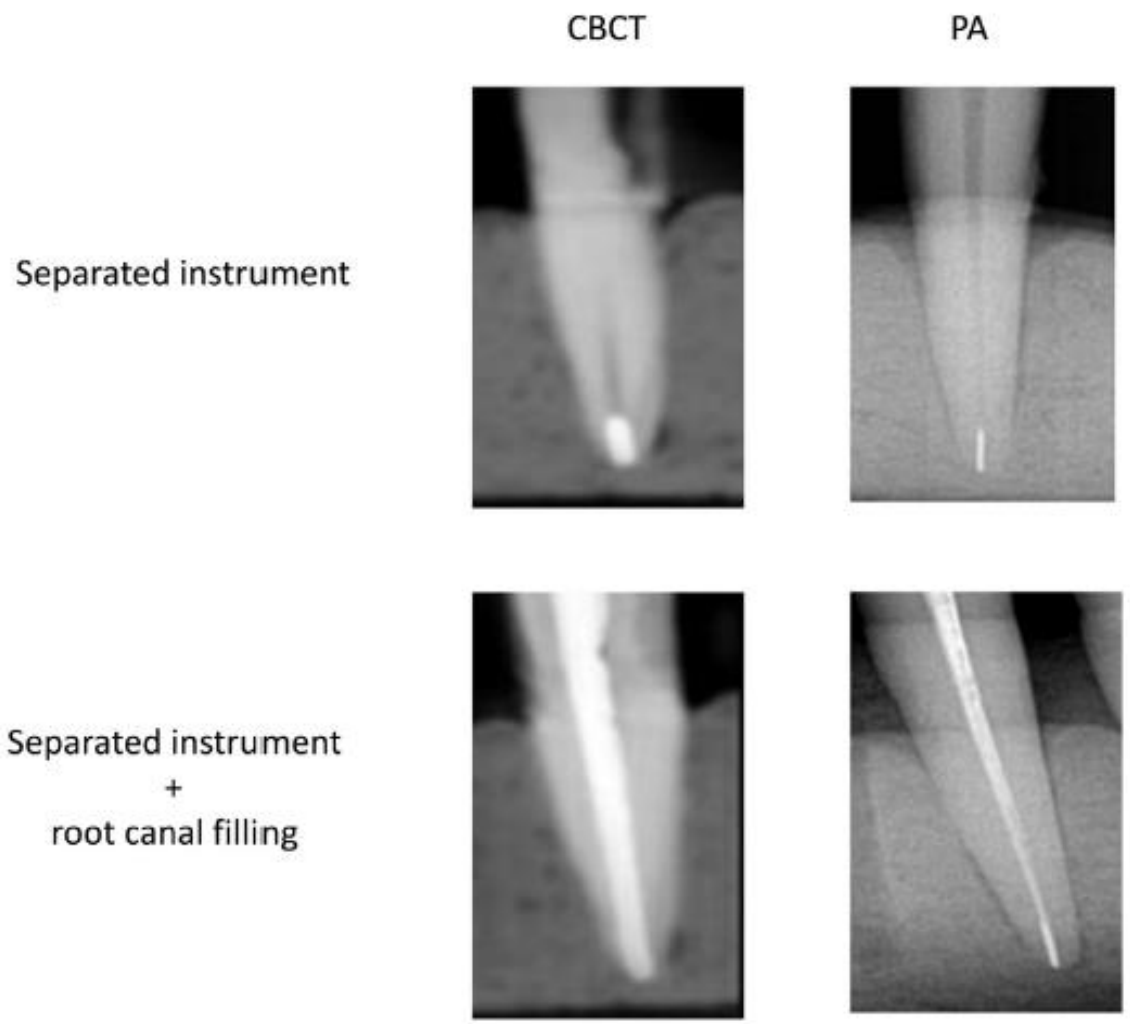

- Rosen E et al. A Comparison of Cone-beam Computed Tomography with Periapical Radiography in the Detection of Separated Instruments Retained in the Apical Third of Root Canal-filled Teeth. J Endod. 42(7), 1035-1039, 2016.

Chirurgiczne powtórne leczenie

- 9. CBCT powinno być uważane za metodę obrazowania z wyboru przed zabiegami chirurgicznymi celem określenia **lokalizacji wierzchołka korzenia/wierzchołków korzeni i oceny bliskości do sąsiadujących struktur anatomicznych**

- Tian i wsp. - określenie relacji ściany zębodołowej zatoki szczękowej i wierzchołków zębów bocznych przy pomocy stworzonej klasyfikacji: IS (powyżej dna zatoki), CO (stykające się z zatoką) i OS (poniżej jej dna)
- Poniżej dna zatoki 83% pierwszych przedtrzonowców i 56,6% drugich przedtrzonowców; wśród trzonowców również przewaga wierzchołków w pozycji OS, z wyjątkiem korzeni policzkowych bliższych (43,2% CO)
- Wraz z wiekiem zmiana położenia dna zatoki szczękowej
- Większe ryzyko powikłań u pacjentów poniżej 40. roku życia, a mniejsze powyżej 60. roku życia

- Tian XM et al. An Analysis of the Proximity of Maxillary Posterior Teeth to the Maxillary Sinus Using Cone-beam Computed Tomography. J Endod. 42(3), 371-377, 2016.

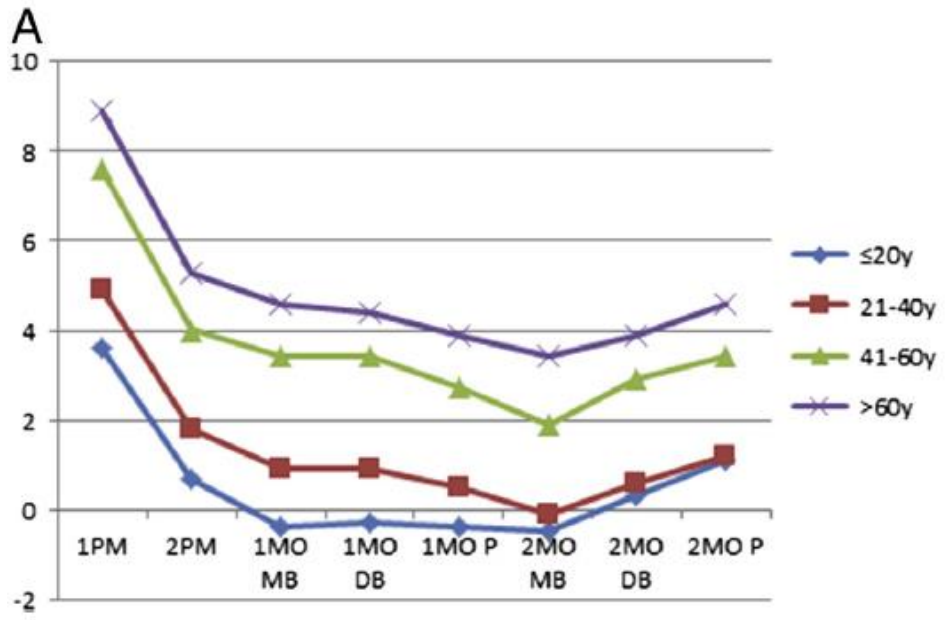

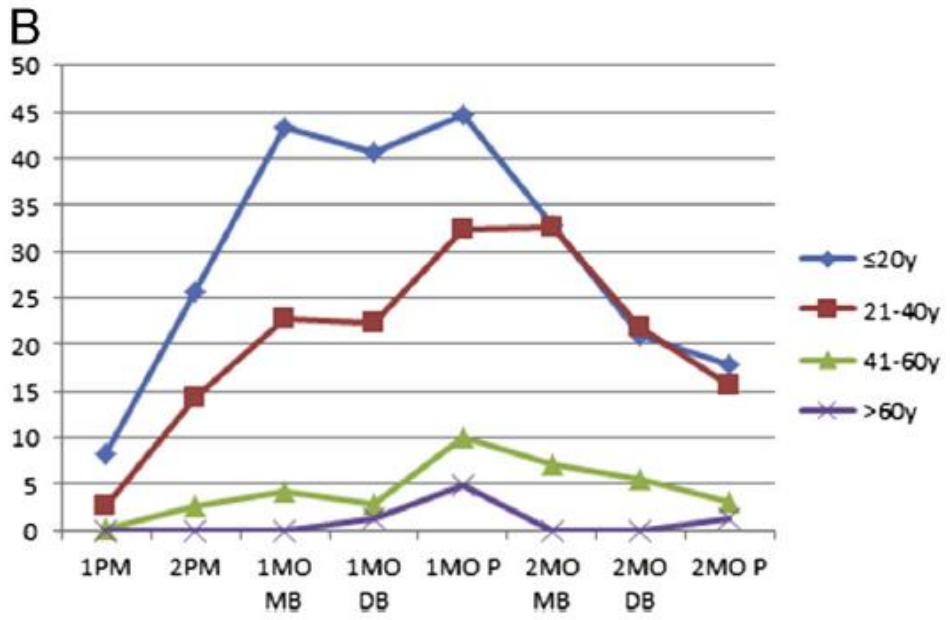

- A – trend zmian odległości od dna zatoki i B – częstość występowania powyżej dna zatoki zależnie od wieku

Specjalne sytuacje

- 10. CBCT powinno być uważane za metodę obrazowania z wyboru **w implantologii**
- 11. CBCT powinno być uważane za metodę obrazowania z wyboru dla diagnozy i zaopatrzenia **ograniczonych urazów zębowo-wyrostkowych**, złamań korzeni, zwichnięć i/lub przemieszczeń zębów i miejscowych złamań wyrostka, przy braku innych urazów szczękowo-twarzowych czy tkanek miękkich mogących wymagać innych zaawansowanych metod obrazowania
- 12. CBCT metodą obrazowania z wyboru w celu lokalizacji i różnicowania ubytków **resorpcji zewnętrznych i wewnętrznych** oraz określenia właściwego leczenia i prognozy

- Patel i wsp. - badanie w warunkach *in vivo*
- Najczęściej zajęte zewnętrzną resorpcją przyszyjkową siekacze centralne szczęki (30,4%), pierwsze trzonowce żuchwy (15,7%), siekacze centralne żuchwy (11,3%) i pierwsze trzonowce szczęki (10,4%)
- Zdjęcia wewnątrzustne z niższą czułością (0,86) i swoistością (0,89) od CBCT ustalonego jako badanie referencyjne
- Na podstawie zdjęć zębowych (niedoszacowujących wielkości procesu) zakwalifikowanie 64,3% przypadków jako klasy 3 lub 4, zaś w oparciu o CBCT 91,9% - konieczność zmiany postępowania leczniczego
- Możliwość dokładnej oceny rozmiaru i lokalizacji zmian resorpcyjnych przy pomocy tomografii stożkowej

- Patel K, Mannocci F, Patel S. The Assessment and Management of External Cervical Resorption with Periapical Radiographs and Cone-beam Computed Tomography: A Clinical Study. J Endod. 42(10),1435-1440, 2016.

N5

Ocena efektów leczenia (dodane w 2016)

- 13. W przypadku braku klinicznych oznak lub objawów zdjęcia wewnątrzustne powinny być uważane za metodę obrazowania z wyboru dla oceny gojenia po niechirurgicznych i chirurgicznym leczeniu endodontycznym
- 14. W przypadku braku klinicznych oznak i objawów, jeśli CBCT było metodą obrazowania z wyboru w momencie oceny i leczenia, może być metodą z wyboru dla kontrolnej oceny. Przy obecności klinicznych oznak i objawów powinno stosować się do rekomendacji nr 7.

Dziękuję za uwagę